Lange bekannt, doch nicht gelöst: Das Podotrochlose-Syndrom

Seit Jahrzehnten wird um die Erkrankung der Hufrolle und hier insbesondere um die Entstehungsursachen dieser nur die Vordergliedmaßen des Pferdes betreffenden Krankheit eine heftige kontroverse Diskussion geführt. Im folgenden Bericht gibt Dr. Gert Müller, Praxis für Pferde, Bad Grönenbach, einen Abriß über die Anatomie des betroffenen Gliedmaßenkomplexes, die Entstehungsursachen, die Diagnosestellung, unterschiedliche Untersuchungsmethoden und die Behandlung dieser komplexen Erkrankung.

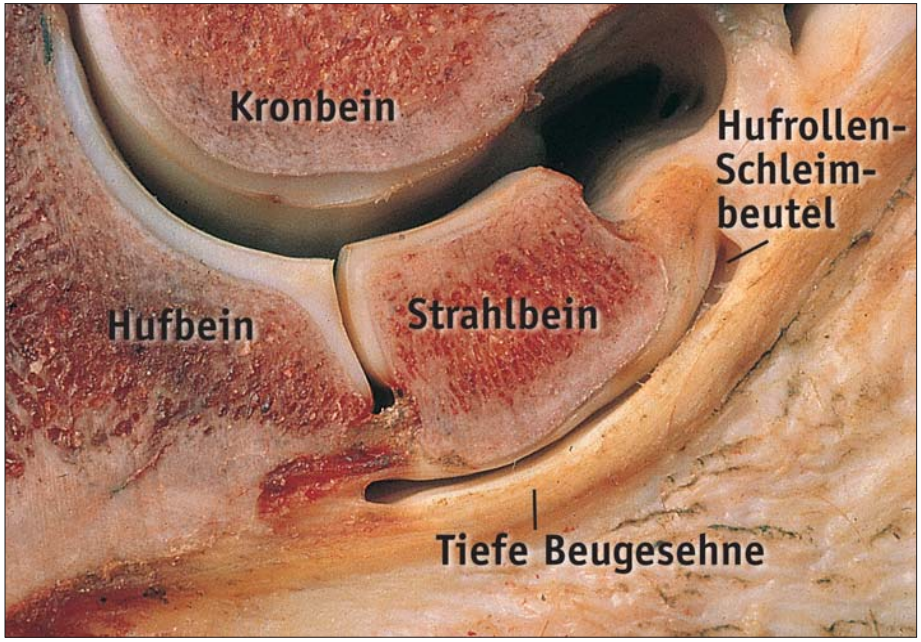

Abb.1: Darstellung der Hufrolle im Nativpräparat. *Fotos: Müller*

Die Podotrochlose oder Hufrollenerkrankung ist eine schon seit 200 Jahren insbesondere beim Warmblüter bekannte Lahmheitsursache bei Pferden. Bereits im Jahre 1829 prägte Mr. James Turner den noch heute gültigen Begriff »navicular disease«. Zuvor erkannte er eine sehr häufige Krankheit und eine der hauptsächlichen Ursachen von Lahmheiten im Huf. Die Unklarheit über die Entstehungsursache ließ alle möglichen und unmöglichen Theorien hervorsprießen. Aber auch schon vor hundert Jahren vermutete man Störungen der Blutversorgung und des Knochenmetabolismus als ursächliche Faktoren. Schon von Anfang an wurden Symptome der Strahlbeinlahmheit recht gut und übereinstimmend mit heutigen Erkenntnissen beschrieben. Diagnostisch hingegen waren die Pferdepraktiker Ende des 19. Jahrhunderts erst mit der Einführung der Leitungsanästhesie mit Cocain 1903 in der Lage, die Krankheit besser zu beurteilen. Früh erkannte man die ungünstige Prognose bei strahlbeinlahmen Pferden, da einerseits die Hufrolle mehr oder weniger stark verändert war und andererseits der Sitz der Lahmheit eine Einwirkung therapeutischer Maßnahmen nicht erlaubte. Vor hundert Jahren wurden bereits Ansichten geäußert, daß der Strahlbeinerkrankung eine gewisse erbliche Disposition zu Grunde liegt. Therapeutische Maßnahmen bezogen sich auf die im Verlaufe der Erkrankung entstehende veränderte Hufform. Umschläge, Bäder und Einfetten zum Weichmachen des Hufes, Beschlagskorrekturen mittels Beschlägen wie sie noch heute Anwendung finden, sollten Entlastung bringen. Der Nervenschnitt (Neurektomie) wurde bereits Anfang des 19. Jahrhunderts erstmals durchgeführt. Die Operateure waren vom Ergebnis so begeistert, daß alle huflahmen Truppenpferde auf Anordnung des Dukes of York neurektomiert wurden. Nach Mißerfolgen wurde bald differenzierter an die Operation herangegangen und schließlich als ultima ratio empfohlen.

Trotz neuer Untersuchungsmethoden ist die Diagnosestellung für den Pferdepraktiker nicht unproblematisch. Viele andere Erkrankungen im Bereich des Hufes rufen ähnliche Lahmheiten hervor. So sind differentialdiagnostisch Lahmheitsursachen wie die Hufrehe, Huflederhautquetschung, Fraktur des Strahl- oder Hufbeines oder auch Stichwunden im Bereich der Sohle und des Strahles auszuschließen.

Zum besseren Verständnis der Erkrankung zunächst ein paar anatomische Grundlagen:

Abbildung 1 zeigt den unteren Anteil der Vordergliedmaße des Pferdes. Die Hufrolle stellt einen mechanischen Komplex im Inneren des Hufes dar. Sie setzt sich zusammen aus der tiefen Beugesehne, dem Hufrollenschleimbeutel (Bursa podotrochlearis) und dem Strahlbein.

Die aus einem großen Muskelbauch oberhalb des Vorderfußwurzelgelenkes entstehende tiefe Beugesehne (a) zieht über die aus dem Strahlbein (c) und dem Schleimbeutel (b) gebildete Führrolle hinweg und setzt an der Unterseite des Hufbeines (d) an. Das Kronbein (e), das Hufbein (d) und das Strahlbein (c) bilden gemeinsam das Hufgelenk. Das Strahlbein wird in seiner Lage durch Bänder fixiert und an der der Sehne angelagerten Seite durch Blutgefäße versorgt. Die Hauptfunktion des Strahlbeines besteht in der Aufrechterhaltung eines konstanten Winkels im Ansatz der tiefen Beugesehne am Hufbein. Die Form des Strahlbeines wird mit der eines Weberschiffchens verglichen (im englischen Sprachraum auch navicular bone - navicular disease).

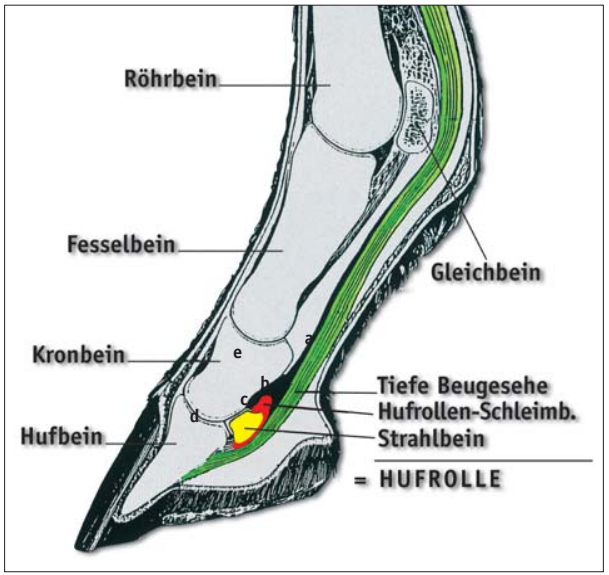

Abb. 1a: Schematische Darstellung der Hufrolle.

Ursachen des Strahlbeinsyndromes

Als Entstehungsursachen für das Strahlbeinsyndrom sind viele unterschiedliche Faktoren zu nennen. So sind zu frühe reiterliche Beanspruchung der jungen Pferde, die unregelmäßige Nutzung und das hohe reiterliche Gewicht die Erkrankung fördernde Kriterien.

Die sogenannte gebrochene Zehenachse (siehe Abbildung 2), lange Zehen, zu kurze Trachten und ein zu kleiner Huf wirken sich negativ auf die Hufrolle aus. Bei speziellen Rassen der deutschen Reitpferdezucht wurde ein vermehrtes Auftreten des Podotrochlose-Syndroms festgestellt. Hingegen scheinen Araber und Ponies seltener von dieser Krankheit betroffen zu sein. Häufig sind auch fütterungsbedingte Aufzuchtfehler mitverantwortlich. Ähnlich wie bei der Entstehung der sog. »Chips« bewirkt eine zu intensive Fütterung der Fohlen eine Massenzunahme der Muskulatur, der das Skelett nicht folgen kann.

Schon die ordnungsgemäße Zubereitung des Hufes sowie der sachgemäße Hufbeschlag wirkt der Erkrankung entgegen. Regelmäßige Beschlagsperioden (etwa sechs bis acht Wochen Intervall) und bereits im Fohlenalter regelmäßig korrekt bearbeitete Hufe wirken sich vorbeugend gegen die hier beschriebene Erkrankung aus. In verschiedenen Untersuchungen wurde gezeigt, daß die Anlage zur Entstehung des Strahlbeinsyndroms vererbt werden kann. Fehlerhafte Gliedmaßenstellungen, z.B. die zehenenge Stellung, forcieren das Entstehen einer solchen Erkrankung.

Im Rahmen von wissenschaftlichen Untersuchungen wurde festgestellt,

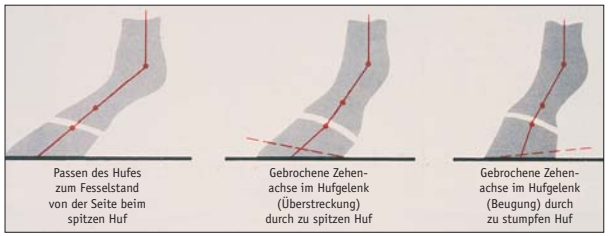

Abb. 2: Die gebrochene Zehenachse wirkt nachteilig auf die Hufrolle.

Abb. 3: Ballonartig geformte Veränderungen im Bereich der Sehnengleitfläche des Strahlbeins als Folge thrombotischer Zehenarterien.

Abb. 4: Beugeprobe der unteren drei Zehengelenke.

daß das Durchschnittsalter der an Podotrochlose erkrankten Pferde 8,2 Jahre beträgt.

»Wendeschmerz« als Alarmzeichen

Die am Podotrochlose-Syndrom erkrankten Pferde zeigen ein fast immer typisches Symptombild. Häufig beginnt die Erkrankung für den Besitzer des Pferdes sichtbar mit einem vor allem in den Wendungen unregelmäßigen Gang (Wendeschmerz). Die Lahmheit wird zunächst als wechselnd empfunden, denn in der Regel sind beide Vordergliedmaßen betroffen. Eine längere Zeit der Boxenruhe schafft Lahmheitsfreiheit. Bei erneuter Belastung tritt die Lahmheit allerdings wieder auf. Der Besitzer ruft den Tierarzt wegen des schleifenden Gangs oft wegen des Verdachtes auf eine Schulterlahmheit. In Ruhe zeigt das Pferd Schmerzäußerung durch wechselnd vorständige Stellung beider Vordergliedmaßen. Im Trab belastet das Pferd, Druck auf den Trachtenbereich vermeidend, vermehrt die Zehenspitze. Auf hartem Boden ist der Tritt kurz und stakelig, möglicherweise stolpert das Pferd.
Für die Entstehung des Podotrochlose-Syndroms sind unterschiedliche Hypothesen aufgestellt worden.
Der Thrombose- und Ischämie-Theorie steht die Knochenumbau-Theorie gegenüber. Zahlreiche Forschungsgruppen stellten fest, daß die Verstopfung (Thrombose) von Zehenarterien zu einer Nekrose des Knochens führen. Ergebnis sind ballonartig geformte Veränderungen (»lollipop lesions«) im Bereich der Sehnengleitfläche des Strahlbeines siehe Abbildung 3). Mit Hilfe sogenannter thermographischer Untersuchungen wurde eine verminderte Durchblutung des unteren Gliedmaßenabschnittes bei an Podotrochlose erkrankten Pferden erkannt.
Im Gegensatz dazu gehen andere Forscher als Anhänger der Knochenumbau-Theorie davon aus, daß das Podotrochlose-Syndrom die Folge eines gesteigerten Umbaus der knöchernen Strukturen ist, welches wiederum durch den verstärkten Druck der tiefen Beugesehne auf das Strahlbein mit verstärkter Belastung dessen Sehnengleitfläche bedingt wird. In früheren Jahren wie auch heute versucht man die verschiedenen Erkenntnisse der Ursachenforschungen in therapeutische Konzepte umzusetzen. Der Stein der Weisen hingegen hat sich bis heute nicht auffinden lassen.

Verbesserte Diagnose

Im Verlauf der letzten Jahre sind die diagnostischen Möglichkeiten zur Sicherung der Diagnose Podotrochlose durch eine Vielzahl schon in der Humanmedizin eingesetzter Verfahren erweitert worden. Hier beschriebene ergänzende Untersuchungsmethoden können jedoch niemals die gewissenhafte klinische Untersuchung ersetzen. Sie beginnt mit einer genauen Erhebung des Vorberichtes zu der Erkrankung. Die Symptome der Erkrankung der Hufrolle sind charakteristisch. Beuge- und Streckproben der unteren drei Zehengelenke (siehe Abbildungen 4 und 5), Führen des Pferdes in enger Wendung, das Vorführen auf hartem und auf weichem Boden an der Hand und an der Longe sowie die Hufuntersuchung mittels Hufzange (siehe Abbildung 6) geben dem Tierarzt zur Diagnosestellung wertvolle erste Hinweise auf den Sitz der Lahmheit.
Die schon bestehende Lahmheit wird durch die Provokationsproben noch intensiviert. Mit Hilfe der sog. diagnostischen Injektionen wird durch Betäubung von zwei parallel an dem hinteren Teil der Gliedmaße verlaufenden Nerven die Lahmheit reduziert oder eliminiert. Geht das Pferd lahmheitsfrei oder zeigt eine sog. Umkehr (Umspringen der Lahmheit auf die gegenüberliegende Gliedmaße) nach tiefer Palmar-Anästhesie, liegt der Verdacht der Diagnose Podotrochlose sehr nahe. Zur noch genaueren Beurteilung der schmerzenden Lahmheitsursache stehen dem Tierarzt zusätzlich die Hufgelenks-anästhesie, die Anästhesie der Bursa Podotrochlearis und die Messung des intraartikulären Druckes innerhalb des Hufgelenkes zur Verfügung. Die auf die klinische Untersuchung folgende röntgenologische Untersuchung (siehe Abbildung 7) ist für den Untersucher verbunden mit der Hoffnung auf Sicherung der zunächst bestehenden Verdachtsdiagnose »Hufrollenentzündung« durch Bestehen charakteristischer röntgenologischer Befunde. Ist das Ergebnis der Untersuchung wie in Abbildung 3 gezeigt, scheint die Diagnose gesichert. Anhand dieser Abbildungen wird besonders deutlich, wie durch Schädigung der Blutversorgung und einhergehender Mangeldurchblutung es zu Ab- und Umbauvorgängen im Strahlbeinbereich kommen kann. Das wie ein Schiffchen geformte Strahlbein sollte glatt und leicht abgerundet sein. In der röntgenologischen Darstellung dunkel gefärbte Kanäle

Abb. 5: Keilprobe zur Überstreckung der unteren drei Zehengelenke.

Abb. 6: Hufuntersuchung mittels der Hufzange.

Abb. 7: Röntgenologische Untersuchung (hier Aufnahmetechnik nach Oxspring zur Darstellung speziell des Strahlbeines).

an seinem unteren Rand lassen eine Schädigung des Knochens vermuten. Prinzipiell stellen diese Veränderungen eine statische Schwächung des Strahlbeines als Umlenkrolle für die tiefe Beugesehne dar.

Im Rahmen von Ankaufsuntersuchungen wird speziell auf die nach Oxspring (siehe Abbildung 7) angefertigte Aufnahme eingegangen. Untersuchungsbefunde wie in der Abbildung 3 dargestellt, ermöglichen dem Tierarzt eine eindeutige, in diesem Fall ungünstige Prognose. Bei weniger stark veränderten Strahlbeinen ist vor allem im Rahmen von Ankaufsuntersuchungen eine eindeutige Prognose nicht immer möglich. Ein Kauf des Pferdes bleibt dann der Risikobereitschaft des Interessenten überlassen.

Mit Hilfe neuer Untersuchungsmethoden, die sich auch in der Pferdemedizin etabliert haben, lassen sich z.B. mitunter unklare, nicht eindeutige Befunde besser abgrenzen. Hierzu gehören z.B. die Szintigraphie und die Computertomographie. Vor der Anwendung dieser Untersuchungsmethoden ist jedoch der Nutzen dieser sehr aufwendigen Verfahren abzuwägen. Sie sollten erst dann eingesetzt werden, wenn alle schon beschriebenen Untersuchungsmethoden noch keine eindeutige Diagnose erbracht haben. Mit Hilfe der Computertomographie (siehe Abbildung 8) können so auch Gewebsstrukturen sichtbar gemacht werden, die sich z.B. der Beurteilung bei der Röntgenuntersuchung entziehen. Dies sind v.a. Sehnen, Bänder und andere Weichteilgewebe innerhalb der Hufkapsel. Der Aufwand ist groß, denn das Pferd muß hierzu in Narkose gelegt werden. Auch die Szintigraphie (siehe Abbildung 9) kann zur Findung der endgültigen Diagnose beitragen. Hierzu müssen die Pferde allerdings klinisch aufgestallt werden. Eine radioaktive Substanz wird in den Blutkreislauf des Pferdes injiziert. In besonders gut durchbluteten Gewebsanteilen, und dies vor allem in entzündetem Gewebe, lagert sich die radioaktive Substanz vermehrt an. Mit Hilfe einer speziellen Kamera kann die Strahlung aufgenommen und bildlich dargestellt werden.

Die röntgenologischen, szintigraphischen und computertomographischen Untersuchungen ermöglichen in vielen Fällen, Hufprobleme genauer zu erfassen und die veränderten Stellen genauer zu lokalisieren.

Verschiedene Therapieformen möglich

Die therapeutischen Maßnahmen ergeben sich also zum Großteil aus dem Verständnis der Entstehungsursachen des Podotrochlose-Syndroms. Folgende Therapiemöglichkeiten sind somit in Kombination oder auch einzeln bei der Strahlbein- und Hufrollennerkrankung angezeigt:

- **Korrektur des Hufes**
- **Aufbringen eines orthopädischen Beschlages**
- **längere belastungsfreie Zeit**
- **medikamentöse Behandlungsmaßnahmen**
- **operative Eingriffe**

Im Rahmen der Hufkorrektur ist auf eine ungebrochene und regelmäßige Zehenachse (siehe Abbildung 10) zu achten. Dabei muß der Huf passend zum jeweiligen Fesselstand korrigiert werden. Unter Schonung der Trachten ist die Zehe zu kürzen. Wo dies nicht möglich ist, kann der orthopädische Hufbeschlag eine Änderung der Hufform herbeiführen. Unter Beachtung regelmäßiger Beschlagsperioden (sechs bis acht Wochen) sollte das Eisen eine angeschmiedete Zehenrichtung aufweisen. Hierdurch wird das Abrollen über die Mitte der Zehenwand erleichtert. In manchen Fällen kann eine Trachtenhochstellung immer nach dem Prinzip der Korrektur der Zehenachse sinnvoll sein und dem Pferd Erleichterung verschaffen. Dieses sollte immer in Absprache zwischen Tierarzt und dem im orthopädischen Beschlag geübten Hufschmied erfolgen. Nie darf der orthopädische Beschlag etwa durch Einbringen ungeeigneter Plastikkeile den Hufmechanismus behindern und dadurch ein mangelhaftes Nachwachsen der Trachten bedingen. Bewährt hat sich hier das Aufschweißen eines Steges auf die Schenkelenden. Weitere Entlastung kann die Anwendung von Hufpolstern mit Füllung des Sohlengewölbes und Aufbringen von Bodenplatten aus Leder oder Kunststoff bringen. Sie wirken stoßabsorbierend. Als Füllmaterialien eignen sich z.B. teergetränkter Hanf oder modellierbarer, ausgehärteter Soft-Kunststoff. Der sog. Egg-Bar-Shoe ist ein geschlossenes Eisen (Eieisen) ohne Erhöhung der Trachten. Beim Aufbringen ist allerdings auf eine weitgehende Unterstützung des Ballens zu achten. Häufig fällt diese aus Angst vor dem Greifen zu kurz aus. Bei allen orthopädischen Maßnahmen ist das Grundprinzip die harmonische Druckverteilung innerhalb der Hufrolle. Sowohl im Stand der Ruhe als auch auf hartem und weichen Boden schaffen sie verbesserte Fußungsverhältnisse.

Neben der Verordnung einer langfristigen Ruhepause kann auch der lokale oder allgemeine Einsatz bestimmter Medikamente erfolgversprechend sein. Ausgehend von der Beobachtung, daß es zu Durchblutungsstörungen in den erkrankten Gliedmaßenbereichen kommt, scheint die Anwendung durchblutungsfördernder Substanzen sinnvoll zu sein. Den chronischen Entzündungsprozessen und den damit verbundenen Schmerzzuständen wirken vor allem

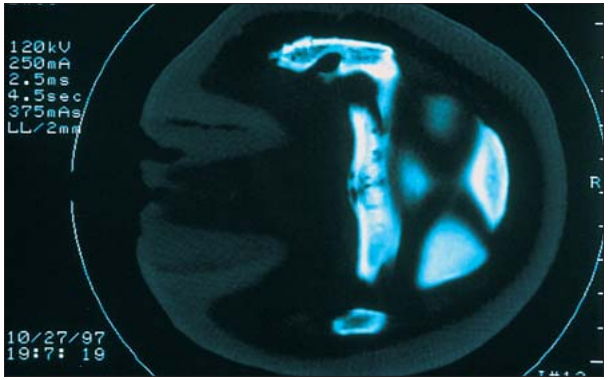

Abb. 8: Computertomographische Darstellung des Strahlbeines mit deutlichen Veränderungen an der Knochenendplatte.

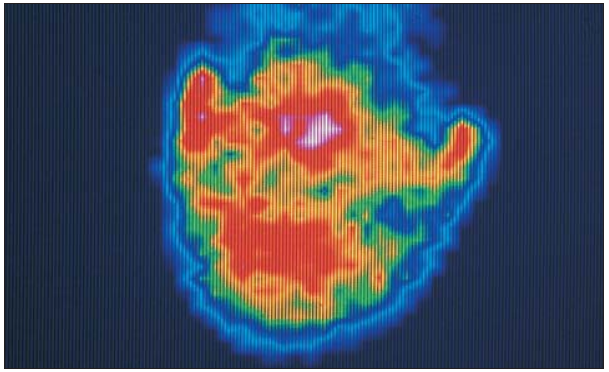

Abb. 9: Szintigraphische Darstellung des Hufes.

im Anfangsstadium der Erkrankung schmerz- und entzündungshemmende Substanzen entgegen. Diese werden sowohl über das Futter als auch in Form von Injektionen in das Hufgelenk (siehe Abbildung 11) oder die Bursa podotrochlearis verabreicht. Der Einsatz von sog. hoch molekularem Natrium-Hyaluronat (= Hyaluronsäure), hergestellt aus Hahnenkämmen, stellt eine sinnvolle Methode dar, die Hufgelenk-Strahlbein-Erkrankung günstig zu beeinflussen. Da es sich bei der hier beschriebenen Erkrankung aber um einen chronischen, degenerativen und fortschreitenden Prozeß handelt, ist eine dauerhafte Schmerzausschaltung häufig nur durch operative Maßnahmen zu erreichen. Ein Durchtrennen der schon im Zusammenhang mit der Leitungsanästhesie genannten Nervenstränge im Bereich der Fesselbeuge (Nervenschnitt = Neurektomie) ermöglicht eine Lahmheitsbehebung von begrenzter Dauer. Die durchtrennten Nervenendigungen sind bestrebt, aufeinander zuzuwachsen. So entstehen im Verlauf von einigen Monaten oder Jahren sog. Neurome, die ihrerseits wiederum zu Schmerz führen können. Neurektomierte Pferde haben keine Probleme mit der Trittsicherheit. Es ist aber auf Grund der Schmerzunempfindlichkeit der gesamten Hufsohle besonders auf entstehende Entzündungsprozesse z. B. durch Nageltritte und Hufabszesse zu achten. Schonungslose Belastung des Pferdes schließlich kann zur Fraktur des bereits vorgeschädigten Strahlbeines führen. So wird die Dauer der Verwendungsfähigkeit des neurektomierten Pferdes von der Intensität seiner Nutzung mitbestimmt.

Fazit

Zusammenfassend kann gesagt werden, daß dem behandelnden Tierarzt im Rahmen der Diagnostik und der Therapie eine große Bandbreite an geeigneten Methoden zur Verfügung steht. Eine vollständige Heilung der mit dem Podotrochlose-Syndrom im Zusammenhang stehenden Krankheitserscheinungen ist jedoch noch nicht in Sicht.

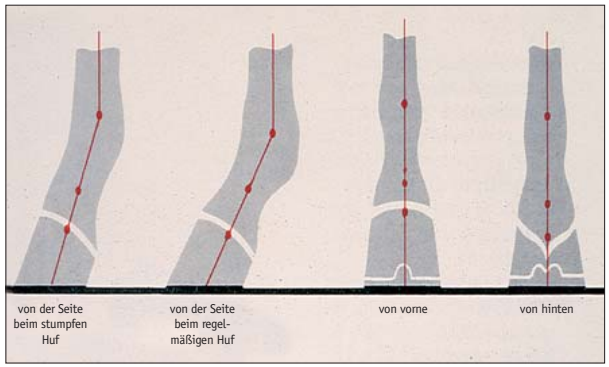

Abb. 10: Passen des Hufes zum Fesselstand.

Abb. 11: Punktion zur Injektion in das Hufgelenk.